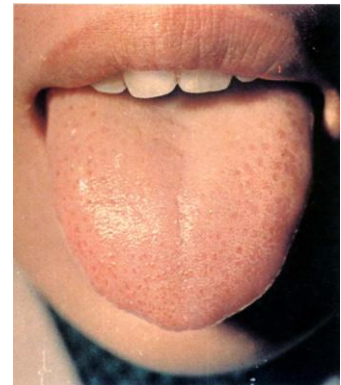


ลิ้นบอโรค (ตอน 1)

แพทย์จีน ไส่จิง นิโรธสมาบัติ

เวลาเราไปหาหมอจีนมักเห็นได้ว่า มี 2 จุดที่หมอจีนจะต้องขอตรวจ หนึ่งคือ กระจกเงาสะท้อนถึงภาวะสมดุลและ ไม่สมดุลในร่างกาย ว่าในร่างกายมีสิ่งใดผิดปกติอย่างไร โดยลักษณะของตัวลิ้นสามารถสะท้อนถึงอวัยวะภายในทั้งห้า(ปอด หัวใจ ม้าม ตับ ไต) ฝ้ายบลิ้นสามารถสะท้อนถึงอวัยวะกลางทั้งหก(กระเพาะอาหาร ลำไส้เล็ก ลำไส้ใหญ่ กระเพาะปัสสาวะ ถุงน้ำดี และชานเจียว)



การอ่านลิ้นของแพทย์แผนจีน เป็นวิธีการตรวจวินิจฉัยด้วยการดู สังเกตการเปลี่ยนแปลงของลักษณะลิ้นและฝ้ายบลิ้น เป็นส่วนสำคัญในการตรวจโรคของแพทย์แผนจีน โดยศาสตร์การแพทย์แผนจีนได้กล่าวไว้ว่า เส้นลมปราณของอวัยวะภายในในร่างกายล้วนแล้วเดินผ่านบริเวณลิ้นทั้งลิ้น ด้วยเหตุนี้ลิ้นจึงสะท้อนถึงสภาวะภายในร่างกายได้เป็นอย่างดี จากการดูลิ้นสามารถรู้ได้ถึงความสมดุลภายในร่างกาย ซึ่งแพทย์แผนจีนมองว่า ลิ้นเปรียบเสมือนกระจกเงาสะท้อนถึงภาวะสมดุลและ ไม่สมดุลในร่างกาย ว่าในร่างกายมีสิ่งใดผิดปกติอย่างไร โดยลักษณะของตัวลิ้นสามารถสะท้อนถึงอวัยวะภายในทั้งห้า(ปอด หัวใจ ม้าม ตับ ไต) ฝ้ายบลิ้นสามารถสะท้อนถึงอวัยวะกลางทั้งหก(กระเพาะอาหาร ลำไส้เล็ก ลำไส้ใหญ่ กระเพาะปัสสาวะ ถุงน้ำดี และชานเจียว)

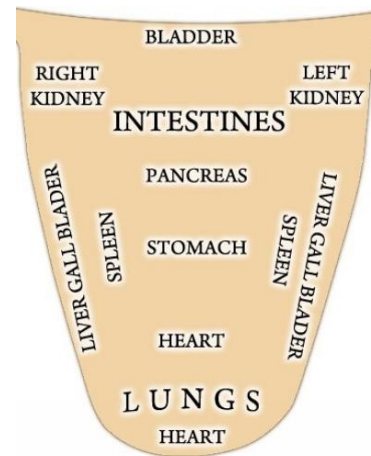
ความสัมพันธ์ระหว่างลิ้นกับอวัยวะภายในมีดังนี้

ปลายลิ้น --- บ่งบอกถึงความผิดปกติของหัวใจ และปอด เช่นปลายลิ้นแดงเป็นแผล แสดงว่าหัวใจมีความร้อนมาก

กลางลิ้น --- บ่งบอกถึงความผิดปกติของม้ามและกระเพาะอาหาร ถ้าลิ้นมีฝ้าหนา โดยเฉพาะบริเวณกลางลิ้น แสดงว่าระบบย่อยอาหารไม่ดี เกิดความชื้น หรือมีเสมหะสะสมอยู่ในร่างกาย

โคนลิ้น --- บ่งบอกถึงความผิดปกติของไต ถ้าฝ้าที่โคนลิ้นลอกออกจนเห็นผิวลิ้น แสดงว่าไตหยินพร่อง

ด้านข้างขอบลิ้น --- บ่งบอกถึงความผิดปกติของตับและถุงน้ำดี เช่นด้านข้างขอบลิ้นมีจุดม่วงคล้ำ แสดงว่าลมปราณ(ชี่)ที่ตับติดขัด เลือดไหลเวียนไม่ดี



ลิ้นกับอวัยวะภายใน

การอ่านลิ้น ประกอบด้วย การดูสีลิ้น รูปร่างลักษณะของลิ้น การเคลื่อนไหวของลิ้น ลักษณะและสีของฝ้ายบลิ้น

การดูสีลิ้น โดยทั่วไปแบ่งเป็น 6 สี

ลิ้นสีแดงอ่อน --- พบในคนปกติ หรืออาการป่วยยังเบา

ลิ้นสีขาวซีด --- ลมปราณ(ชี่)และเลือดพร่อง หยางพร่อง

ลิ้นสีแดง --- มีอาการร้อนแกร่ง หยินพร่องเกิดไฟ

ลิ้นสีแดงเข้ม --- มีความร้อนอยู่ภายใน มีอาการหยินพร่อง

ลิ้นสีม่วง --- ลมปราณ(ชี่)และเลือดไหลเวียนไม่คล่อง

การดูรูปร่างลักษณะของลิ้น

ลิ้นหยาบ --- ผิวลิ้นหยาบด้าน สีลิ้นค่อนข้างคล้ำ แสดงว่าอาการป่วยเป็นอาการแกร่ง ภูมิต้านทานยังดีอยู่

ลิ้นอ่อน --- ผิวลิ้นละเอียด ลิ้นบวม สีซีดอ่อน แสดงว่าอาการป่วยเป็นอาการพร่อง เช่นเลือดลมน้อย พลังหยางน้อย

ลิ้นบวมใหญ่ --- ลิ้นบวมใหญ่และหนา เวลาแลบลิ้นจะเต็มปาก แสดงว่ามีความชื้นสะสมอยู่ภายใน

ลิ้นเล็กบาง --- ลมปราณ(ซี่)และเลือดน้อย หยินพร่องเกิดไฟ

ลิ้นมีจุดแดงหรือเป็นจุดเหมือนหนามเล็กๆบนลิ้น --- อวัยวะภายในมีความร้อนอยู่มาก หรือในชั้นเลือดมีความร้อนอยู่มาก

ลิ้นมีรอยแตก --- มีความร้อนมาก หยินน้อย เลือดน้อย ม้ามพร่อง

ลิ้นมีรอยหยักของฟัน --- ม้ามพร่อง ภายในร่างกายมีความชื้นมาก

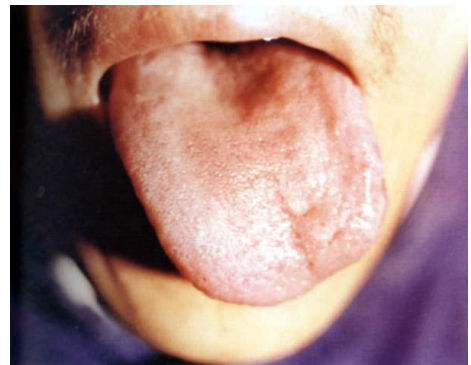
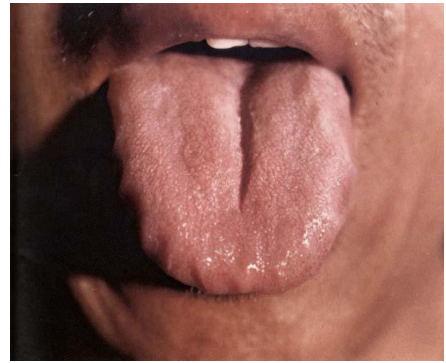
การดูลักษณะการเคลื่อนไหวของตัวลิ้น

ลิ้นอ่อนแรง --- ซี่และเลือดพร่อง หยินพร่อง

ลิ้นแข็งทื่อ --- ความร้อนเข้าสู่ห่อหุ้มหัวใจ หรือมีไข้สูง หรือมีลมและเสมหะอุดตันอยู่ที่ลิ้นลมปราณแล้ว

ลิ้นเอียงเฉ --- มักเป็นอาการล่งหน้าหรือพบในผู้ที่มีเส้นเลือดสมองตีบ หรือเส้นเลือดสมองแตก

ลิ้นสั้น --- เป็นอาการเกิดลมในตับ หรืออาจเกิดจากหยินพร่อง เลือดน้อย หยางแกร่ง มีความร้อนมาก



การอ่านตัวลิ้น นอกจากดูผิวลิ้น ลักษณะของลิ้นแล้ว ยังสามารถดูเส้นเลือดที่อยู่ใต้ลิ้น ได้อีก ถ้าเส้นเลือดใต้ลิ้นใหญ่ยาว มีสีแดงเข้ม หรือสีเขียว หรือสีม่วง หรือสีดำ ล้วนสะท้อนให้เห็นว่ามีเลือดคั่งอยู่ภายใน แต่ถ้า

เส้นเลือดใต้ลิ้นสั้นและเล็ก สีของตัวลิ้นก็ซีดขาว แสดงว่าลมปราณ(ซี่)และเลือดน้อย

ลิ้นเอียงเฉ

การอ่านลิ้นยังไม่จบเพียงแค่นี้ การอ่านลิ้นยังต้องอ่านลักษณะฝ้าและสีของฝ้าบนลิ้น ซึ่งฉบับหน้าเราจะเขียนมาให้ผู้อ่านได้ทราบกัน รวมถึงลิ้นในลักษณะใดที่สะท้อนให้เห็นว่าร่างกายสมดุล เป็นลิ้นที่ปกติด้วยค่ะ.