

ลิ้นบอโรค (ตอน 2)

แพทย์จีน ไส่จิ้ง นิโรธสมาบัติ

แพทย์แผนจีนให้ความสำคัญอย่างยิ่งกับการดูลิ้น เนื่องจากการดูลิ้นสามารถทำให้เราทราบถึงสุขภาพ ว่าผิดปกติอย่างไร การดูลิ้นจึงเป็นหนึ่งในการตรวจวินิจฉัยโรคของแพทย์แผนจีน การดูลิ้นประกอบไปด้วยการดูสีลิ้น รูปร่างลักษณะของลิ้น การเคลื่อนไหวของลิ้น ลักษณะและสีของฝ้าบนลิ้น โดยในฉบับที่แล้ว เราได้พูดถึงการดูสีลิ้น รูปร่างลักษณะของลิ้น และการเคลื่อนไหวของลิ้นกันไปแล้ว ฉบับนี้เราขอเล่ากันในส่วนลักษณะและสีของฝ้าบนลิ้นค่ะ

การดูลักษณะของฝ้าบนลิ้นมีดังนี้

ฝ้าบาง --- พบในคนปกติ หรืออาการป่วยที่ยังอาการเบา

ฝ้าหนา --- มีความชื้นสะสมอยู่ในร่างกาย อาหารตกค้าง หรือร้อนใน

ฝ้าชื้น --- พบในคนปกติ หรืออาการป่วยที่ยังไม่ลุกลามถึงระบบน้ำในร่างกาย เช่น

ไข้หวัดจากลมหนาว อาหารไม่ย่อย เลือดคั่ง

ฝ้าแห้ง --- อาการป่วยลุกลามถึงระบบน้ำในร่างกาย เช่น มีไข้สูง อาเจียน ถ่ายท้อง

ฝ้าเหนียว --- มีความชื้นสะสมอยู่ภายใน

ฝ้าร้อน --- ฝ้าหนา แต่เมื่อขูดจะหลุดร่อนง่าย แสดงถึงอาหารตกค้างในกระเพาะอาหารและลำไส้ มีเสมหะสะสมอยู่ภายใน

ฝ้าหลุดลอก --- ฝ้าบนลิ้นหลุดลอกเป็นบางบริเวณหรือทั่วลิ้น บริเวณที่ฝ้าหลุดลอกไป

จะเห็นตัวเนื้อลิ้นเกลี้ยง ไม่มีฝ้า แสดงถึงชี้ที่กระเพาะอาหารน้อย หยินในกระเพาะ

อาหารมีน้อยขาดแคลน ชี้อะเลียดพร่อง ร่างกายอ่อนแอ

ฝ้าเต็มลิ้น --- มีความชื้น เสมหะคั่งคั่งอยู่ภายใน

ฝ้าไม่เต็มลิ้น --- ฝ้ามีอยู่บางส่วนของลิ้น เช่น มีฝ้าอยู่เพียงบริเวณปลายลิ้น หรือโคน

ลิ้น หรือส่วนซ้าย หรือส่วนขวาของลิ้น ส่วนใดของลิ้นมีฝ้าแสดงว่าอวัยวะที่สังกัด

บริเวณมีอาการผิดปกติ เช่น มีฝ้าอยู่บริเวณด้านข้างของลิ้น แสดงให้เห็นว่ามีความชื้น

ร้อนอยู่บริเวณตับและถุงน้ำดี

ฝ้าจริง --- ฝ้าขึ้นจากตัวลิ้น ขูดออกยาก เมื่อขูดออกแล้วจะมีรอยฝ้าอยู่ เห็นผิวลิ้นได้ไม่ชัดเจน ถ้าป่วยเป็นเวลานาน ฝ้าลิ้นเป็นฝ้า

จริง แสดงว่าพลังชี้ที่กระเพาะอาหารยังมีอยู่

ฝ้าหลอก --- ฝ้าไม่ติดกับตัวลิ้นนัก เหมือนทาอยู่บนผิวลิ้น ฝ้าขูดลอกออกง่าย และเห็นผิวลิ้นชัดเจน ถ้าป่วยเป็นเวลานาน ฝ้าลิ้นเป็น

ฝ้าหลอก แสดงว่าอาการป่วยนำวิตก

การดูสีของฝ้า

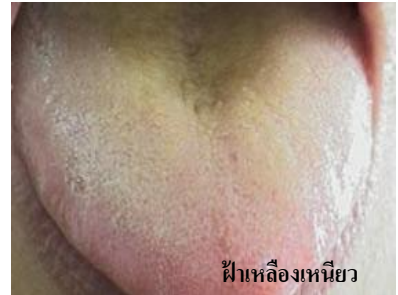สีของฝ้าแบ่งเป็นหลักๆ ได้ 3 สี คือ สีขาว สีเหลือง และสีเทาดำ

ฝ้าสีขาว --- สามารถพบได้ในคนปกติ และในกลุ่มอาการภายนอก(เป็ยิวเจ็ง) อาการหนาว

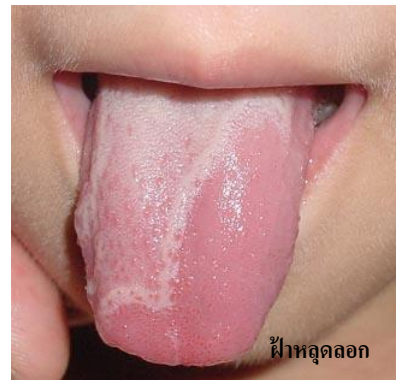เย็น มีความชื้นอยู่ภายใน และกลุ่มอาการร้อน

ฝ้าสีเหลือง --- มักพบในกลุ่มอาการร้อน และเป็นอาการป่วยอยู่ภายใน

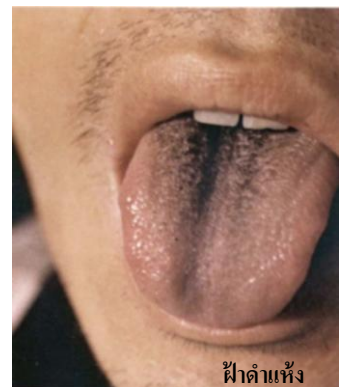
ฝ้าสีเทาดำ --- บอกลถึงความหนาวเย็นหรือมีความร้อนอยู่ภายในมาก



ฝ้าเหลืองเหนียว



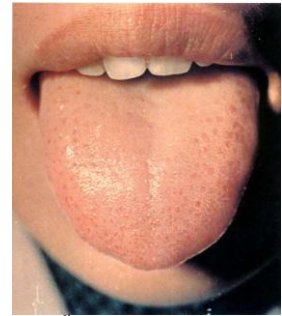
ฝ้าหลุดลอก



ฝ้าดำแห้ง

การดูลิ้นต้องดูทั้งตัวลิ้นและฝ้าบนลิ้นควบคู่กันไป เช่น ลิ้นแดง ฝ้าเหลืองและแห้ง บ่งบอกถึงมีอาการร้อนแกร่ง ถ้าลิ้นแดงและพอม มีฝ้าน้อยหรือ ไม่มีฝ้า บ่งบอกถึงมีหยินพร่องและมีความร้อนอยู่ภายใน ถ้าลิ้นม่วง ฝ้าขาวเหนียว บ่งบอกถึงชี่และเลือดไหลเวียนติดขัด มีเสมหะหรือความชื้นสะสมอยู่ภายใน

จากข้างต้น เราได้อธิบายลักษณะการดูลิ้นให้ท่านได้ทราบกันแล้ว ทั้งนี้ลักษณะลิ้นที่ปกติควรเป็นอย่างไร เรามาเฉลยกันค่ะ ลักษณะลิ้นที่ปกติคือ ตัวลิ้นอ่อน เคลื่อนไหวได้คล่อง สีลิ้นเป็นสีแดงอ่อน และมีความชุ่มชื้นพอเหมาะ ฝ้าบนลิ้นบางขาวและกระจายทั่วลิ้น รู้เช่นนี้แล้ว หมั่นตรวจสุขภาพลิ้นกันนะคะ และขอให้ทุกท่านมีสุขภาพลิ้นแข็งแรงนะคะ



ลิ้นสีแดงอ่อน ฝ้าบางขาว